# 「エナメル質初期う蝕」に関する基本的な考え方

## １．はじめに

自然治癒が期待できるう蝕と、自然治癒が望めないう蝕とは異なるものである。脱灰と再石灰化を繰り返す均衡状態がくずれ、脱灰に傾いた状態のエナメル質の初期のう蝕病変（以下、「エナメル質初期う蝕」という。）は、再石灰化による自然治癒が期待できる。フッ化物を適切に応用することにより、再石灰化作用が促進され、脱灰したエナメル質初期う蝕は進行を停止し、再石灰化して回復する。

エナメル質初期う蝕を早期に発見し、再石灰化による、う蝕の重症化予防、歯の喪失リスク低減を図るため、エナメル質初期う蝕に対する診断と管理を適切に行う必要があることから、この基本的な考え方を作成することとした。

なお、この基本的な考え方を作成するにあたり、「う蝕治療ガイドライン（第２版）」（特定非営利活動法人日本歯科保存学会編、２０１５年）及び日本歯科医学会答申書「う蝕予防におけるフッ素剤応用の現状分析」（２００６年）を参考とした。

## ２．エナメル質初期う蝕の特徴

⑴ 疾患名：　エナメル質初期う蝕

⑵ 病　態：　エナメル質表面に限局した、う窩を形成しない脱灰病変。
※エナメル質形成不全症は除く。

⑶ 症　状：　視診にて、エナメル質表面に粗造感がある白斑が認められる。
患者に疼痛等の自覚症状はない。

## ３．エナメル質初期う蝕の診断

⑴ 診断方法

エナメル質表面の唇・頬・舌（口蓋）側及び隣接面を歯ブラシとフロス等により清掃した後、エアーで５秒以上の乾燥を行い、十分な照明下にて視診を行う。そして、エナメル質初期う蝕が疑われた場合、当該部位に過度な負荷をかけないように注意しながら、必要に応じて機械的歯面清掃処置（Professional Mechanical Tooth Cleaning：ＰＭＴＣ）（以下、「ＰＭＴＣ」という。）を行い、再度歯面を乾燥した後、十分な照明下で目視により診断を行う。

⑵ 口内法エックス線画像検査

歯冠隣接面、最後臼歯遠心面等の直視が困難な部位の確定診断を行うにあたり、必要に応じて、口内法エックス線画像検査を行う。標準型あるいは咬

翼法による口内法エックス線画像検査は、エナメル質初期う蝕の診断に有効である。

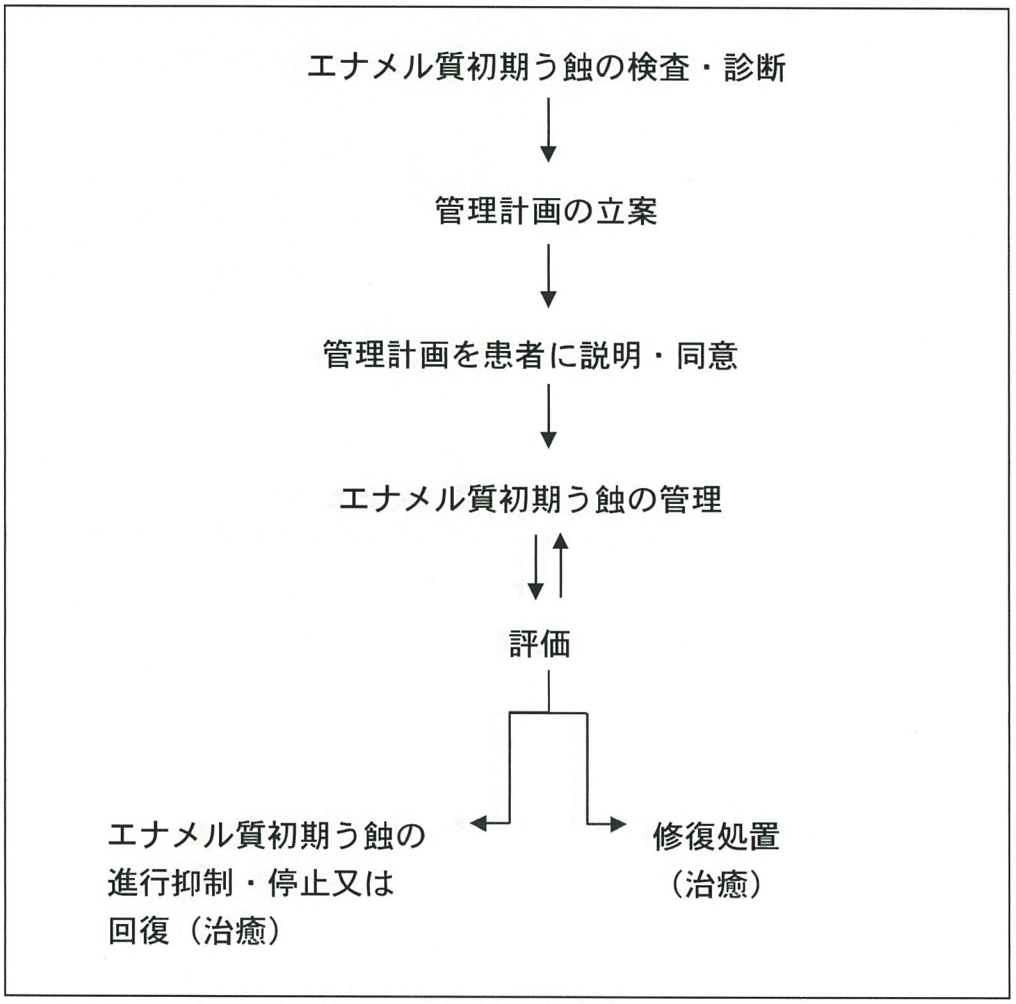


図１　エナメル質初期う蝕の診断と管理の概要

## ４．エナメル質初期う蝕の管理の概要

図１にエナメル質初期う蝕の診断と管理の概要を示した。エナメル質初期う蝕の管理は、当該部位にフッ化物を応用することにより、その進行を停止させ、さらには再石灰化により病変を改善させることが目的である。

う蝕を再石灰化させるためには、できるだけ早期にエナメル質初期う蝕を検出することが重要であり、また、患者個人のう蝕リスクをコントロールするためには、歯科医師と患者がお互いに協働して行うことが重要である。

なお、当該管理の対象は、エナメル質初期う蝕を有する患者であり、年齢は問わない。

## ５．エナメル質初期う蝕の管理の方法

図２にエナメル質初期う蝕の診断と管理の基本的な流れを示した。

(1) 管理計画の立案

確定診断されたエナメル質初期う蝕及び患者の生活習慣等を踏まえ、エナメル質初期う蝕の予後を考慮した上で、必要な管理内容及び治療期間等を検討し、最も適した治療計画を立案する。

(2) エナメル質初期う蝕の管理を行うための動機付け

エナメル質初期う蝕に関する正しい知識を患者へ提供し、管理内容及び治療期間等について、理解を得ることが患者の動機付けとして重要である。

(3) プラークコントロール

エナメル質初期う蝕の管理には、プラークコントロールを行うことが必須である。フッ化物配合歯磨剤を使用した、セルフケアとしてのブラッシングは、脱灰したエナメル質の再石灰化を促進させるのに有効である。また、必要に応じてフッ化物洗口も併用する。

(4) ＰＭＴＣ

エナメル質初期う蝕において、診断・評価やフッ化物塗布を行う際には、当該部位に過度の負荷をかけないように注意しながら、ＰＭＴＣを行う。

(5) エナメル質初期う蝕へのフッ化物塗布

エナメル質初期う蝕において、脱灰の進行抑制・停止、また回復を図るためには、定期的なフッ化物歯面塗布が必須である。歯面塗布剤には２％フッ化ナトリウム溶液を用い、綿球などによる歯面塗布及びトレー法等を通法に従い行う。フッ化物塗布の間隔は、概ね３月ごとに行う。なお、必要に応じて、塗布間隔を調整することも考えられる。

(6) 口腔内写真撮影

口腔内写真撮影は、写真画像を用いて患者に説明を行い、患者の理解度を向上させるのに効果的である。また、エナメル質初期う蝕を記録して、経時的な変化を確認するためには、十分な乾燥下において、できるだけ同一の撮影条件で写真撮影を行う必要がある。

(7) エナメル質初期う蝕の評価

エナメル質初期う蝕の評価の際、歯面を乾燥後、視診で「白斑の滑沢化」や「白斑の縮小」が認められ、脱灰の進行抑制・停止、また回復が確認された場合、治癒と判断する。しかし、白斑の滑沢化等が認められた場合であっても、う蝕リスクが高いと判断される場合は、必要に応じて継続的な管理を行う。

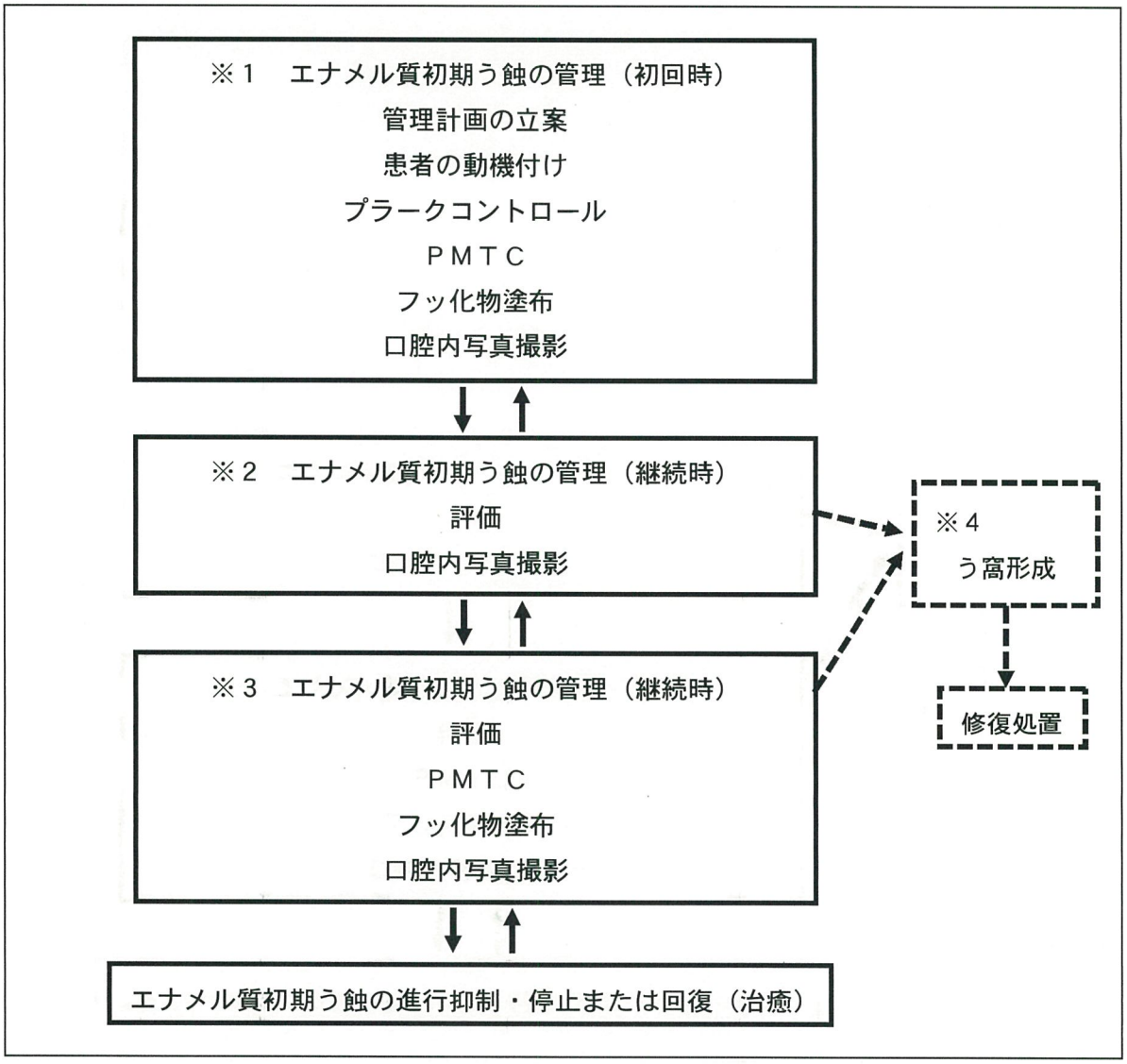


図２　エナメル質初期う蝕の診断と管理の基本的な流れ

【注】

※１　エナメル質初期う蝕と診断された場合、初回時には、管理計画の立案、患者の動機付け等を行う。また、エナメル質初期う蝕に対する、ＰＭＴＣ、フッ化物塗布、口腔内写真撮影を行う。また、必要に応じて口内法エックス線画像検査を行う。

※２　概ね半月～１月に１度の継続時には、原則としてエナメル質初期う蝕の評価、口腔内写真撮影を行う。

※３　概ね３月に１度の継続時には、エナメル質初期う蝕の評価を行い、ＰＭＴＣ、フッ化物塗布、口腔内写真撮影を行う。

※４　う窩を形成した場合には、速やかに修復処置に移行する。